

Mikroinvasive Parodontaltaschenchirurgie und optimale Wurzelreinigung durch mikroskopkontrolliertes Druckstrahlverfahren

Durch das Glasperlen-Druckstrahlverfahren kann unter dem Mikroskop die konservative und chirurgische Therapie in einer Sitzung ausschließlich innerhalb der parodontalen Taschen erfolgen. Von MR Prof. Dr. Peter Kotschy, Wien.

Mit der hier vorgestellten innovativen Methode wird unter dem Mikroskop ausschließlich minimalinvasiv mit einem kinetischen Bombardement 90 µm großer Glasperlen aus einer Düse eines Druckstrahlgerätes konservative und chirurgische Prozedur ohne jede Inzision direkt in der Tasche durchgeführt, wobei aus ergonomischen Gründen vorher grobe Ablagerungen mittels Ultraschall entfernt werden. Bei der hier beschriebenen Methode der kinetischen Therapie wird pro Zahn individuell dem Erkrankungsgrad und damit der Taschengografie entsprechend vorgegangen und neben der notwendigen Behandlung gesundes Gewebe optimal geschützt.

Der Ursprung sämtlicher kinetischer Arbeiten in der Zahnheilkunde geht auf die Veröffentlichung von Robert B. Black „Technic for Non-mechanical Preparation of Cavities and Prophylaxis“, J Am Dent Assoc 32:955–65, 1945 zurück.

Methode

Experimente an extrahierten Zähnen haben bei 20-facher Vergrößerung gezeigt, dass, wenn man Biofilm, subgingivale Konkrementen und Verfärbungen mit Scalern zu entfernen versucht, eine große Menge von Wurzelsubstanz wegkratzt (Abb. 1), während der Ultraschall eine geringere Verletzung der Wurzeloberfläche erzeugt (Abb. 2). Dennoch ist weder das Deep-Scaling noch die Ultraschallbehandlung imstande, den gesamten Biofilm und kleine Verunreinigungen, welche in den Vertiefungen vorhanden sind, von der Wurzeloberfläche zu entfernen. Nur unter dem Mikroskop sieht man diese verbleibenden Verunreinigungen, welche anschließend das komplette Heilen und Regenerieren des Parodontiums verhindern.

Versuche mit 90 µm großen Glasperlen an extrahierten Zähnen haben gezeigt, dass bei richtiger Druckwahl des Luftstromes diese mit verschiedenen Auftreffwinkeln auf die Oberfläche des Dentins und Zementes geschossen werden konnten, ohne die Wurzeloberflächen zu beschädigen. Gleichzeitig haben sie aber kontrolliert unter 15- bis 20-facher Mikroskopvergrößerung ein höchstpräzises Abtragen aller Ablagerungen wie Biofilm, supra- und subgingivalen Zahnstein, Konkrementen und anderer Reste möglich gemacht (Abb. 3). Die Wurzeloberfläche wird damit optimal gereinigt, sämtliche Unebenheiten und Nischen werden belassen und bei richtiger Anwendung ist keine im Mikroskop sichtbare Verletzung der individuellen Wurzeloberfläche feststellbar.

Material

Als Mikroskop setzt der Autor das Pro Magis® der Firma Zeiss (Deutschland) ein. Die Kombination der vergrößernden Sehhilfe des Mikroskopes mit der kinetischen Therapie macht es erstmals möglich,

ein Arbeiten unter direkter Sichtkontrolle durchzuführen. Es ist ein vollkommener Wechsel von einer taktilen zu einer visuell kontrollierten Parodontologie – das ist der wesentliche Punkt. Ohne visuelle Kontrolle wäre es theoretisch möglich, durch einen unkontrolliert starken Einsatz der kinetischen Therapie Weichteile oder auch Zahnoberflächen zu verletzen.

Je nach Schwierigkeitsgrad der Erkrankung kann individuell eine Abschirmung mittels Antibiotikum vorgenommen werden. Diese verhindert eine behandlungsbezogene Bakteriämie und unterstützt die Wundheilung.

Ein Problem der kinetischen Therapie mit Glasperlen ist das Herumirren derselben nach erfolgter Arbeit an der Wurzeloberfläche im

nem Winkel von 3° bis 30° auf die Parodontaltasche gerichtet. Der Luftstrahl (der Druck sollte bei etwa 0,5 bis 5 bar und nicht darüber liegen) öffnet nun die Tasche und die Wurzeloberfläche kann fast immer schmerzfrei gereinigt werden.

Im Zuge der feinen, präzisen Wurzeloberflächenreinigung von supra- bis subgingival in tiefste Taschen hat sich gezeigt, dass die

Nach Beendigung der völligen Reinigung sowohl glatter als auch völlig irregulärer Wurzeloberflächen ohne jede im Mikroskop (15- bis 20-fache Vergrößerung) sichtbare Beschädigung kann bei Bedarf ein Regenerationsversuch des Parodonts zusätzlich mittels Amelogenin (Emdogain®) angeschlossen werden. Die Auffüllung von freigelegten Knochentaschen findet mittels bovinem porösen Knochenmineralien (Bio-Oss®) statt. Für dieses minimalinvasive Vorgehen kann eine Anästhesie fast immer entfallen.


Nach kompletter Reinigung der Wurzeloberflächen und Entfernung des entzündeten Gewebes, d.h. nach optimaler Wundsäuberung, können die Wunden optimal abheilen und zeigen ein beachtliches Regenerationspotenzial. Zusammengefasst kombiniert die hier beschriebene Technik konservative Parodontaltherapie mit minimalinvasiver Parodontalchirurgie, wenn auch ohne Skalpell.

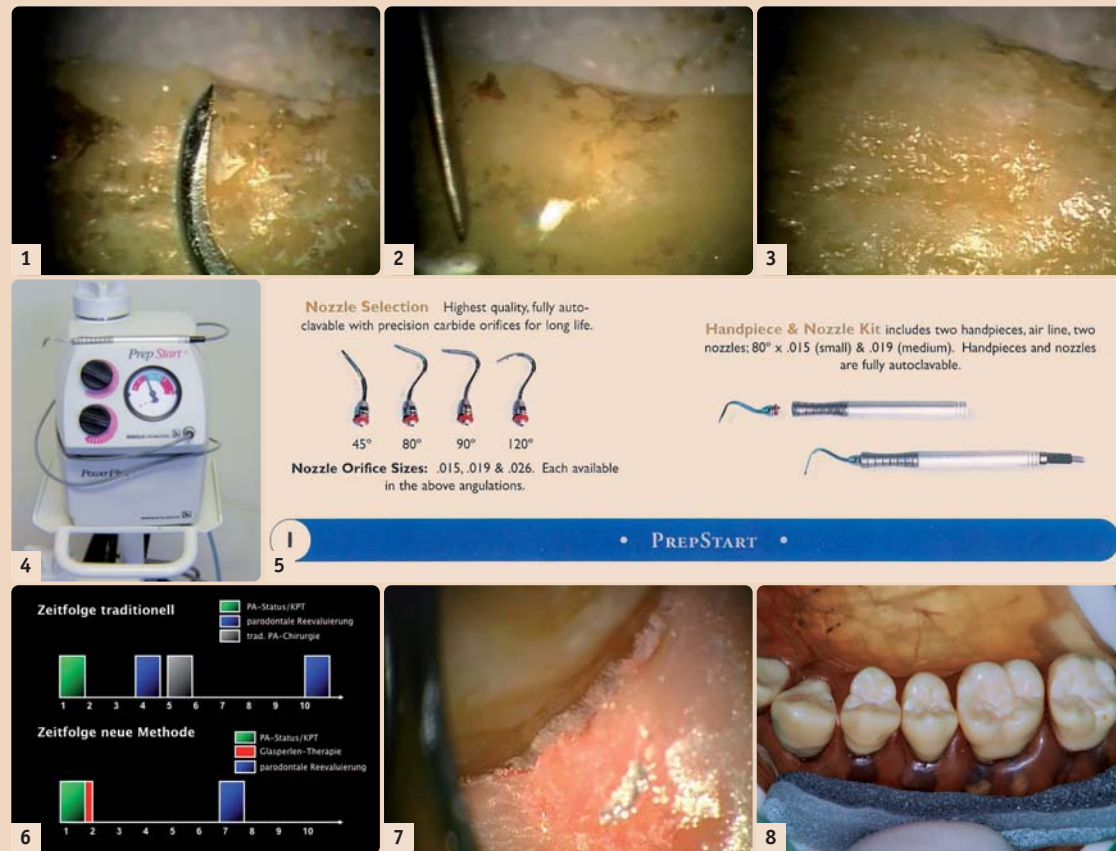
Nachsorge

Der Patient wird instruiert, sieben bis zehn Tage nur flüssige bis breiige Kost zu sich zu nehmen, im Wundgebiet die Mundhygiene zu unterlassen und den Mund mit Curasept® (Curaden, Schweiz) zu spülen. Sind nur einige Areale therapiert worden, wenden wir CuraseptGel® (Curaden, Schweiz) lokal an.

Diese Behandlungsform verringert den parodontaltherapeutischen Aufwand und steigert gleichzeitig den Patientenkomfort, verglichen mit der früher durchgeführten konservativen und chirurgischen Parodontaltherapie, enorm. Das Verfahren wurde bereits an mehr als 500 Patienten angewendet.

Die Erstpublikation „Optimal root cleaning and microinvasive periodontal pocket surgery with microscope-controlled glass bead blasting“ ist im *Journal of Microdentistry – MICRO*, 2010;2:48–55 erschienen.

Bei etwaigen Fragen besuchen Sie gern unsere Homepage unter www.mikroskopzahnheilkunde.at oder wenden Sie sich per E-Mail unter peterkotschy@parodontologie.cc an uns. 



Füllt man in das kinetische Druckstrahlgerät PrepStart der Firma Danville Engineering (USA) (Abb. 4) 90 µm große Glasperlen ein und schraubt man an das bleistiftgroße Handstück, welches mit einem ganz dünnen Luftschlauch mit dem Gerät verbunden ist, eine der vier Formen der Ansätze (45°, 80°, 90°, 120°) (Abb. 5) auf (für die Glasperlen vorzugsweise 0,38 mm Durchmesser messende Ansatzdüsen verwenden), ist man für die Arbeit gerüstet. Aufgrund der zarten Ansätze und der verschiedenen gebogenen Düsen ist es möglich, jeden Bereich des Mundes entweder in direkter oder indirekter Sicht zu erreichen.

Außerdem empfiehlt es sich, ein Ultraschallgerät, z.B. Swerv3 (Hu-Friedy, USA) mit verschiedenen Ansätzen für die initiale, grobe Bearbeitung aller Wurzeloberflächen inklusive der Furkationen, zur Verfügung zu haben.

Nach der vollständigen Reinigung der Wurzeloberfläche und der völligen Entfernung entzündeten Gewebes kann die Wurzeloberfläche mittels Amelogenin (Emdogain®/Straumann, Deutschland) einem Regenerationsversuch parodontalen Gewebes unterzogen und/oder bei Vorhandensein von Knochendefekten diese mit bovinem porösen Knochenmineral (Bio-Oss®/Geistlich, Schweiz) aufgefüllt werden.

Munde des Patienten. Dieses kann sehr einfach mit einer externen Absaugung, in unserem Fall dem Gerät Big Power (Big Power®, Italien) gelöst werden. Augen und Nase des Patienten sollten mittels einer Gesichtsmaske abgedeckt werden. Das zahnärztliche Team sollte sich mit Brillen und einer Gesichtsmaske schützen.

Möchte der Patient sowohl die Aufklärung über seine Erkrankung als auch die Behandlung selbst miterleben, kann er dies mittels einer Display-Brille (Eye-Trek® Olympus, Deutschland) tun, wobei er dasselbe Bild wie der Zahnarzt im Mikroskop sieht. Dies ist speziell für sehr sensible Menschen von großem Vorteil.

Klinisches Vorgehen (Abb. 6)

Die initiale Behandlung erfolgt durch die Prophylaxeassistentin. Unmittelbar danach kann die Arbeit durch den Zahnarzt unter dem Mikroskop vorwiegend mit 15- bis 20-facher Vergrößerung mittels Glasperlen-Druckstrahlverfahren und bei Vorhandensein von Restkonkrementen mit Ultraschall durchgeführt werden. Da der Wasserstrahl des Ultraschallgerätes die Sicht im Mikroskop nimmt, sollte eine minimale Einstellung des Wassers verwendet werden.

Die Düse des Druckstrahlgerätes wird Mikroskop-kontrolliert in ei-

Anwendung der kinetischen Therapie neben der Wurzeloberflächenreinigung gleichzeitig eine selbstlimitierende Entfernung entzündeten Epithel- und Granulationsgewebes in den Taschen ermöglicht.

Bedingt durch die Entfernung des entzündeten Taschengewebes wird der Blick in die Taschentiefe weiter verbessert. Nach Entfernung des gesamten entzündeten Gewebes sieht man in der Taschentiefe die angewachsenen parodontalen Sharpey'schen Fasern weiß leuchten (Abb. 7). Durch diese optische Kontrolle unseres Vorgehens ist der absolute Schutz gesunden parodontalen Gewebes gewährleistet.

Unabdingbar ist der Schutz des Weichgewebes im Arbeitsbereich vor Luftinsufflation! Um dies zu erreichen, wird im Labor eine zweilagige Schleimhautkompressionschiene angefertigt, um damit einen zarten aber bestimmten und gleichmäßigen Druck auf die bukkalen Areale der Mukosa im Bereich der behandelten Stelle auszuüben (Abb. 8); geübte Assistenzen verwenden auch Watterollen. Palatinal und lingual ist eine Kompression nicht notwendig. Ist keine Gingiva propria vorhanden, darf diese Methode wegen der möglichen Luftinsufflation nicht angewendet werden – häufig distal und lingual bei Zahn 38 und 48.



Fachzahnarzt für Zahn-, Mund- und Kieferheilkunde
EDA-Spezialist für Parodontologie
Lindengasse 41/15
1070 Wien, Österreich
Tel.: +43 1 5237198
Fax: +43 1 5241798
peterkotschy@parodontologie.cc
www.mikroskopzahnheilkunde.at
www.kotschy.at